conscientia diagnostica
conscientia diagnostica
conscientia diagnostica
conscientia diagnostica

Angiographie mit Kohlendioxid

Martin Zwaan

Eine Veröffentlichung der wissenschaftlichen Buchreihe Byk Gulden, Konstanz, 1997

Die Nennung von Warenzeichen, Handelsnamen usw. in diesem Buch berechtigt auch ohne besondere Kennzeichnung nicht zu der Annahme, daß im Sinne der Warenzeichen- und Marken-Gesetzgebung solche Namen als frei betrachtet und deshalb von jedermann benutzt werden dürfen.

Autor
Priv.-Doz. Dr. med. Martin Zwaan
Institut für Radiologie
Medizinische Universität
Ratzeburger Allee 160
D-23538 Lübeck

© 1997 by Byk Gulden Konstanz
© 1997 by Schnetztor-Verlag GmbH Konstanz

Alle Rechte, insbesondere das der Übersetzung und Vervielfältigung vorbehalten. Ohne schriftliche Genehmigung von Byk Gulden und des Verlages darf kein Teil des Buches durch Mikro-Verfilmung, Fotokopie oder ein anderes Verfahren reproduziert werden.

Realisation und Gestaltung: K.-D. Vogler, Konstanz
Satz + Druck: Industrie Druck, H. Eschbaumer, 88131 Lindau

Inhaltsverzeichnis

	Geleitwort	9
1.	**Einleitung**	11
2.	**Pharmakologische Grundlagen positiver und negativer Kontrastmittel**	13
2.1	Geschichtlicher Überblick und Kontrastmittelentwicklung	13
2.2	Wasserlösliche Kontrastmittel	14
2.3	Gasförmige Kontrastmittel insbesondere Kohlendioxid (CO_2)	18
3.	**Physiologische Grundlagen von Kohlendioxid**	21
3.1	Eigenschaften	21
3.2	Ventilation	21
3.3	Perfusion	22
3.4	Diffusion	23
3.5	Gastransport	23
3.6	Säure-Basen-Status	26
3.7	Atemregulation	26
4.	**Technische Grundlagen der Gasinjektion – Pneumatische Regeln und Gesetze**	29
4.1	Schallgeschwindigkeit	29
4.2	Schallausbreitung	29
4.3	Kontinuitätsgleichung	30
4.4	Verdichtungsstoß und Verdünnungswelle	31
4.5	Rohrströmung	31
4.6	Drosselung	32
5.	**Aufbau eines nach medizinischer Geräteverordnung (Med GV) zugelassenen CO_2-Injektorsystems**	33
5.1.	Angiographieanlagenanpassung	33
5.2	Injektor- und Applikationssystementwicklung	34
5.3	Elektronische Steuerung und pneumatische Einheit des Gasinjektors	34
5.4	Technische Daten	35
5.5	Applikation des Gases für die Angiographie	35
5.6	Ablauf, Einzelkomponenten und Patientensicherheit bei der Gasinjektion	37
5.7	Vergleich mit anderen Systemen	38
6.	**In-Vitro-Versuche zur CO_2-Angiographie**	41
6.1	Material und Methode	41
6.2	Resultate	42
6.3	Auswertung	44
7.	**Tierversuche**	45
7.1	Arterielle Druckmessung	45
7.1.1	Material und Methode	45

7.1.2 Resultate 46
7.1.3 Auswertung 46
7.2 Säure-Basen-Haushalt 46
7.2.1 Material und Methode 46
7.2.2 Resultate 48
7.2.3 Auswertung 52
7.3 Angiographie 52
7.3.1 Material und Methode 52
7.3.2 Resultate 53
7.3.3 Auswertung 56

8. Klinischer Einsatz der CO_2-Angiographie 57
8.1 Patienten und Methode 57
8.2 Resultate 58
8.3 Auswertung 77

9. Schlußfolgerungen 78

10. Literatur 81

11. Verzeichnis der verwendeten Abkürzungen 85

Danksagung 86

Geleitwort

Die vorliegende Publikation über die Kohlendioxid-Angiographie entbehrt insofern nicht einer gewissen Besonderheit, als die Firma Byk Gulden als Sponsor der Buchreihe und Produzent bzw. Vertreiber hervorragender positiver Kontrastmittel einem negativen Kontrastmittel ihr bewährtes Forum „conscientia diagnostica" zur Verfügung stellt.
Die Kohlendioxid-Angiographie, mit der sich mein Mitarbeiter Herr Priv.-Doz. Dr. M. Zwaan seit vielen Jahren beschäftigt, war auch vor seinen wissenschaftlichen Untersuchungen nicht unbekannt. Neu ist die Entwicklung eines automatischen CO_2-Injektors, der eine reproduzierbare und mischluftfreie intravasale Injektion von CO_2 erlaubt. Dieser Injektor, aufgrund gesetzlicher Sicherheitsbestimmungen und den medizinischen Vorgaben mit nicht unerheblichen Schwierigkeiten durch ein Team verschiedenster Fachrichtungen entwickelt, ist nunmehr seit einiger Zeit routinemäßig im Einsatz.
Es ist erstaunlich, wie schnell sich im klinischen Alltag absolute und relative Indikationen zur CO_2-Angiographie ergeben und auch eingeführt haben, insbesondere zugunsten solcher Patienten, denen eine Angiographie mit jodierten Kontrastmitteln nicht zuzumuten ist. Es handelt sich somit um einen begrenzten Patientenkreis, der von der Kohlendioxid-Angiographie Nutzen ziehen wird. Das Kohlendioxid wird m.E. nicht in Konkurrenz zu bewährten Kontrastmitteln treten. Nicht zuletzt darum wünsche ich der Broschüre besondere Aufmerksamkeit bei den Lesern und hoffe, daß die CO_2-Angiographie zum Nutzen der Patienten weitere Verbreitung finden wird.

Lübeck, Januar 1997

Prof. Dr. H.-D. Weiss

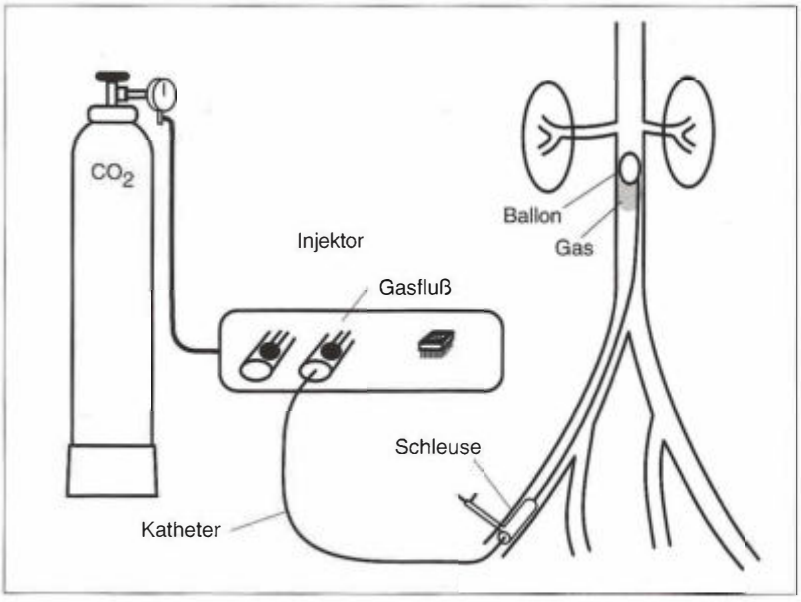

Abb. 12: Schema der CO_2-Injektion über einen Pigtail-Katheter.

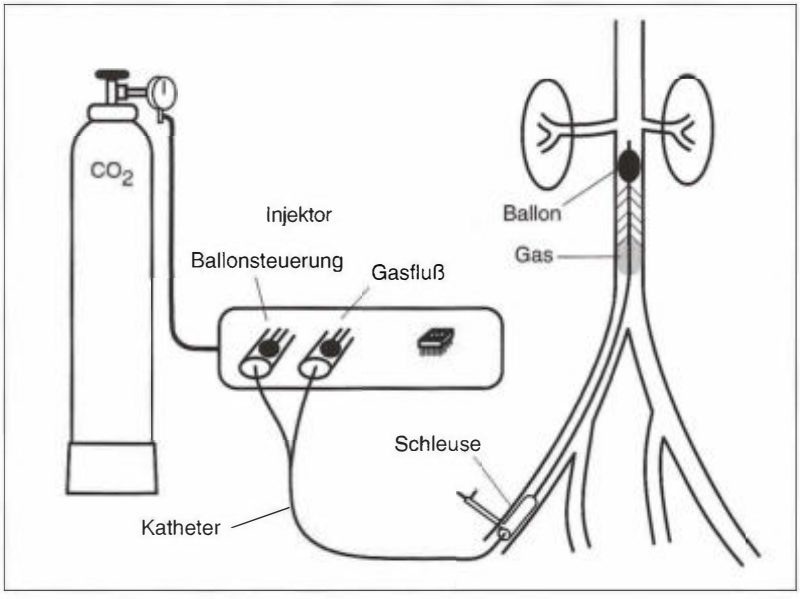

Abb. 13: Schema der CO_2-Angiographie mit verblockbarem Katheter. Vor der Gasapplikation wird ein speziell entwickelter, über einen Führungsdraht steuerbarer Katheter kurzfristig in der distalen Aorta aufgebläht. Danach wird maschinell unterhalb der Okklusion Gas injiziert. Nach Applikation des negativen Kontrastmittels wird der Ballon sofort deflatiert. Sinn der Vorrichtung ist die strenge Applikation von CO_2 in die Bauchaorta und das Becken-Bein-Stromgebiet.

Für die selektive Angiographie ist eine Swan-Ganz-Konfiguration des Katheters möglich, damit trotz des Venturi-Effekts, d.h. Rückstrom des Gases in die Aorta, auch gasförmiges Kontrastmittel in die Peripherie injiziert werden kann (Abb.14).

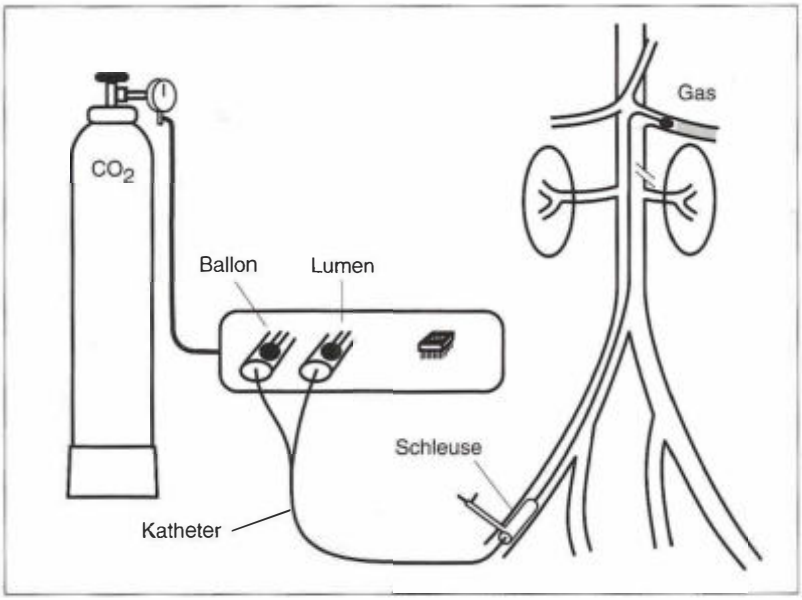

Abb. 14: Schema der selektiven Darstellung der A. lienalis mit einem über A. femoralis eingeführten Swan-Ganz-Katheter bzw. Selektivkatheter. Vor der CO_2-Applikation wird der Ballon des für die Pulmonalis-Angiographie bestimmten endständig offenen Swan-Ganz-Katheters gebläht und nach Blockung das entsprechende Gasvolumen insufliert. Nach der Injektion wird der Ballon sofort entbläht. Sinn dieses Vorgehens ist die selektive Applikation in ein isoliertes Gefäßstromgebiet.

5.6 Ablauf, Einzelkomponenten und Patientensicherheit bei der Gasinjektion

Die in der Beschreibung des Injektionsablaufs dargestellten Einzelkomponenten sind für die Patientensicherheit mit zusätzlich beschriebenen Optionen ausgestattet.

Der Injektor wird mit medizinisch reiner Kohlensäure (CO_2 99,996%) betrieben. Der Injektor besitzt eine Flüssigkeitskristallanzeige mit 2 Zeilen und je 20 Zeichen pro Zeile, die dem Anwender den jeweiligen Programmschritt anzeigt und zusammen mit der eingebauten Folientastatur die Kommunikation zwischen Anwender und Injektor sicherstellt (Abb.15).

Abb. 15: CO_2-Injektor (Inspect 2005) mit Anzeige und Folientastatur.

Unter Ballonokklusion konnte eine ausreichende Gasfüllung ohne Blasenbildung im Gefäßsystem erzielt werden. Dies änderte sich auch nicht im zentrifugalen Abflußbereich des Gases, soweit es mit dem Bildausschnittt des Bildverstärkerformats (30 cm) erfaßt werden konnte (Abb. 20, 21).

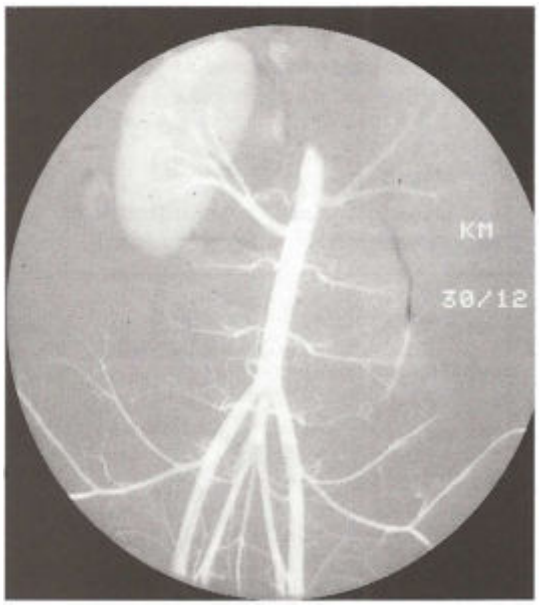

Abb. 20: Darstellung der Aorta abdominalis mit 30 ml nichtionischem Kontrastmittel und einem flow von 12 ml/sec.

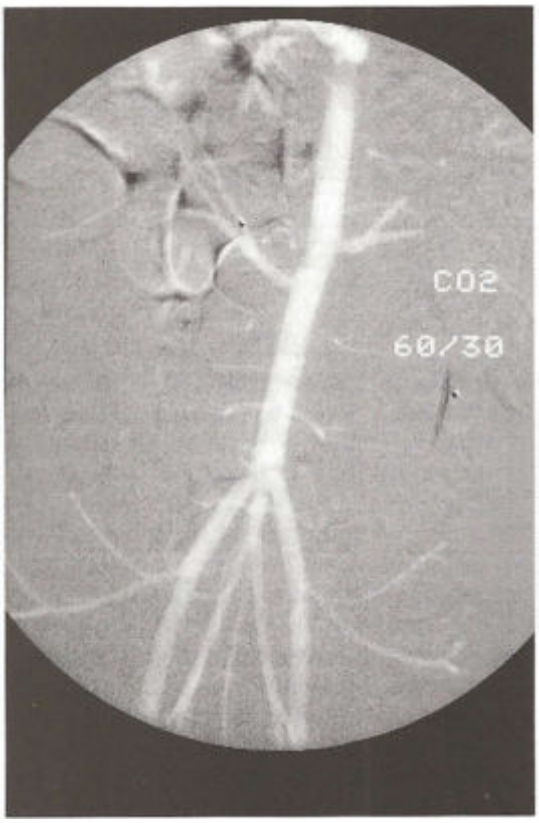

Abb. 21: Vergleichsaufnahme der Aorta abdominalis mit 60 cm^3 CO_2 und zentraler Okklusion. Durch den geringeren Kontrast zeigt sich ein etwas schlechteres Signal-zu-Rausch-Verhältnis gegenüber wasserlöslichem Kontrastmittel. Die großen Gefäße mit ihren Abgängen sind diagnostisch vollwertig erkennbar. Eine Darstellung des Nierenparenchyms ist nicht möglich.

Bei fehlender Okklusion des Ballons kam es regelmäßig bei entsprechend geringen Dosen CO_2 zu einer Blasenbildung mit der Vortäuschung von konzentrischen Einengungen durch den Meniskus an der Gas-Flüssigkeits-Grenze. Dies konnte nur durch eine Druckerhöhung und damit durch eine Volumenerhöhung ausgeglichen werden. Eine Überschichtung zur Blutsäule trat mit der von uns gewählten Ballonokklusionstechnik nicht auf.

Bei durch Gefäßligaturen artifiziell gesetzten Läsionen, einer Stenose der A. femoralis profunda und einem Verschluß der A. femoralis superficialis (Abb. 22, 23), konnte die Stenose sowohl mit wasserlöslichem Kontrastmittel als auch mit CO_2 dargestellt werden. Beim Verschluß war CO_2 dem Kontrastmittel überlegen, da es durch seine geringe Viskosität über kleine präformierte Kollateralen das hinter dem Verschluß liegende Segment exakt markierte.

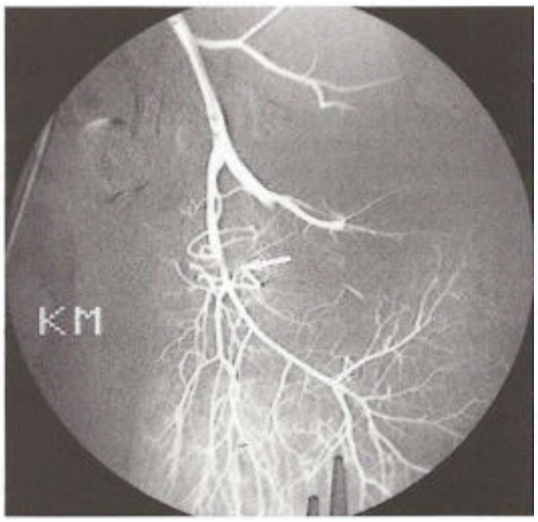

Abb. 22: Selektive Femoralarteriendarstellung mit 10 ml nichtionischem Kontrastmittel. Darstellung der Stenose der A. femoralis profunda (Pfeil) und des Verschlusses in der A. femoralis superficialis.

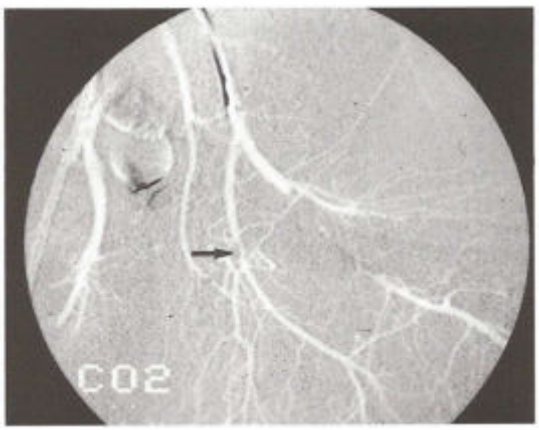

Abb. 23: Selektive Femoralarteriendarstellung mit 30 cm^3 CO_2 über einen endständig offenen Swan-Ganz-Katheter. Die artefiziell gesetzte Stenose der A. fem. profunda (Pfeil) und der Verschluß der A. fem. superficialis sind dargestellt.

Bei parenchymatösen Organen wie Leber, Milz und Niere gelang es weder in ungeblockter noch in geblockter Technik eine Parenchymphase darzustellen. Bei Benutzung einfacher endständiger Katheter wurde auch bei höheren Drücken (bis 2000 mbar) die Gassäule durch den Venturi-Effekt in die Aorta zurückgezogen, bei Blockierung nach zentral kamen nur die Arterien 2. und 3. Ordnung zur Darstellung, da über präformierte arterio-venöse

Shunts ein sofortiger Abstrom in das venöse Gefäßbett erfolgte. Diese Tatsache kann möglicherweise zur Grundlage einer optimalen Darstellung sowohl der Nierenvenen auch als zur indirekten Splenoportographie weiterentwickelt werden (Abb. 24). Insgesamt trat bei allen DSA-Untersuchungen mit CO_2 aufgrund des geringeren Kontrastes gegenüber flüssigem Kontrastmittel ein erhöhtes Hintergrundrauschen auf.

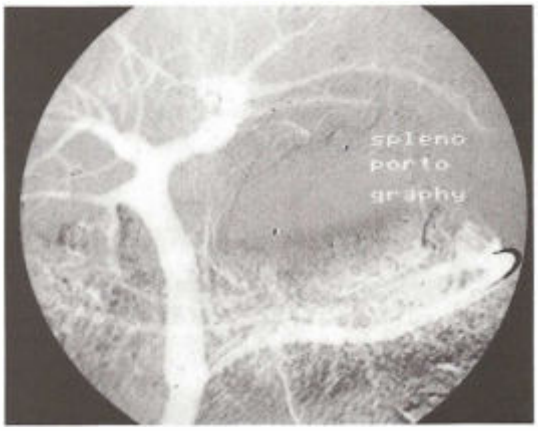

Abb. 24: Splenoportographie mit 50 cm³ CO_2 über einen in der A. lienalis plazierten endständig offenen Swan-Ganz-Katheter, wobei die portalvenöse Phase innerhalb von wenigen Sekunden dargestellt ist.

7.3.3 Auswertung

Der Einsatz von CO_2 zur Gefäßdarstellung ist im Tierversuch möglich, eine gleichartige Darstellung mit entsprechender Bildinformation wie bei flüssigem Kontrastmittel konnte erhalten werden.

Bei unseren Serien war der schnelle Übertritt von CO_2 in das venöse Gefäßbett bei indirekten Splenoportographien und Nierengefäßdarstellungen bermerkenswert. Die niedrige Viskosität des Kohlendioxid ermöglicht auch die Darstellung schlecht durchbluteter Gefäßstrecken nach Verschlüssen oder Stenosen. Da Gasdruck und Gasvolumen exponentiell miteinander korrelieren, sind kleine Volumina von 20–50 cm³ bei 1000 mbar für die Gefäßfüllung im Tierversuch ausreichend.

8. Klinischer Einsatz der CO_2-Angiographie

Nach Durchführung der in-vitro Versuche und Erprobung des Kohlendioxidinjektors im Tierversuch wurde mit der Anwendung am Menschen begonnen. Für diese klinische Anwendung lag das Einverständnis der Ethikkommission der Medizinischen Universität zu Lübeck vor.

Die Angiographie mit Kohlendioxid an 100 Patienten wurde als Ersatz- oder Ergänzungsverfahren zur üblichen Injektion mit flüssigem KM, als alleinige Methode bei bekannter Kontrastmittelunverträglichkeit oder als Zwischenkontrolle nach einzelnen Interventionsschritten bei interventionellen Verfahren eingesetzt.

8.1 Patienten und Methode

Eine Kohlendioxidangiographie wurde bei einem Kollektiv von 100 Patienten (Studienprotokoll) durchgeführt. Die Altersspanne der Patienten betrug 26–88 Jahre (Durchschnittsalter 64, Median 67 Jahre). Bei einem Subkollektiv von Patienten mit diagnostischen Becken-Bein-Angiographien (n = 72) betrug die Altersspanne 51 bis 88 Jahre (Durchschnittsalter 69, Median 65 Jahre), bei therapeutischen Angiographien (n = 16) 43 bis 87 Jahre (Durchschnittsalter 64, Median 65). Andere Indikationen für die Verwendung von CO_2 lagen bei 6 Patienten mit insuffizienten Hämodialysefisteln und bei 6 Patienten mit Verdacht auf Stenose einer Transplantatnierenarterie vor. Die Geschlechtsverteilung lag bei 54 Männern zu 46 Frauen.

Als Zugang wurde bei 66 Patienten die A. femoralis retrograd, 10mal antegrad, 16mal die A. axillaris und 8 mal die A. brachialis gewählt.

Die Indikation für die diagnostischen Becken-Bein-Angiographien (klinisch führendes Stadium nach FONTAINE) waren 16mal ein Stadium IIb, 20mal ein Stadium III und 36mal ein Stadium IV. Bei der Patientengruppe mit interventionellen Eingriffen lagen 4 Stenosen und 4 Verschlüsse der A. iliaca communis oder externa vor, bei 4 Patienten wurde eine Stentimplantation vorgenommen. 8 Patienten hatten eine Stenose oder einen Verschluß der A. femoralis superficialis, 2 Patienten wurden mit einem Stent versorgt.

Als Erkrankungen, die die Gabe von Kohlendioxid indizierten, lagen der Häufigkeit nach ein Diabetes mellitus bei 56 Patienten, eine Niereninsuffizienz, ausgewiesen durch einen erhöhten Kreatininwert über >150 µmol/l bei 30 Patienten und eine Hyperthyreose bei 16 Patienten vor. Weitere Begleiterkrankungen waren ein Hypertonus über 160/90 mmHG bei 48 Patienten und eine Hypercholesterinämie (> 250 mg/dl) bei 46 Patienten. 64 Patienten waren Raucher.

Eine absolute Indikation zur Vermeidung von jodiertem Kontrastmittel war bei drei Patienten gegeben. Der erste Patient mußte trotz bekannter Kontrastmittelallergie vor einem Jahr angiographiert werden, wozu er nach dem Lasser-Schema (LASSER, 1988) vorbereitet

Die durchgeführten Angiographien waren erfolgreich, d.h. es kam zur Darstellung der gewünschten anatomischen Strukturen, wobei bei den Becken-Bein-Angiographien eine Darstellung der Beckenachse und der proximalen Oberschenkelstrombahn unproblematisch war (Abb. 25).

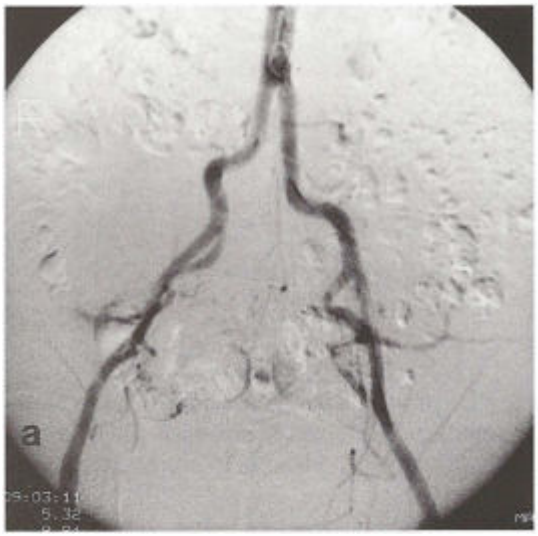

Abb. 25a

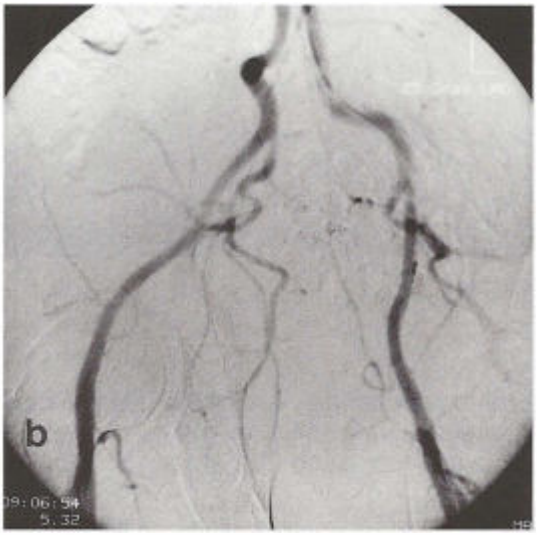

Abb. 25b

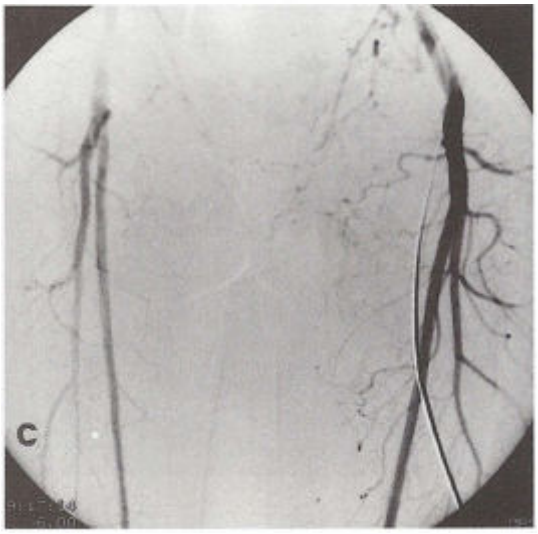

Abb. 25c

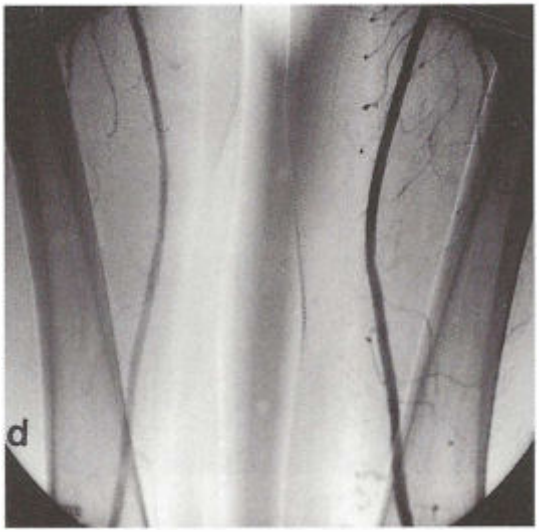

Abb. 25d

Abb. 25: Darstellung der Beckenbeinstrombahn mit einer CO_2-Angiographie **(a–e)** bei einem diabetischen Patienten mit pAVK Stadium IV. Die Bildinformationen sind in der Beckenstrombahn **(a, b),** in der Oberschenkelstrombahn **(c, d)** und im Kniebereich ausreichend. Probleme der Darstellung der Unterschenkelstrombahn mit CO_2 **(e).**

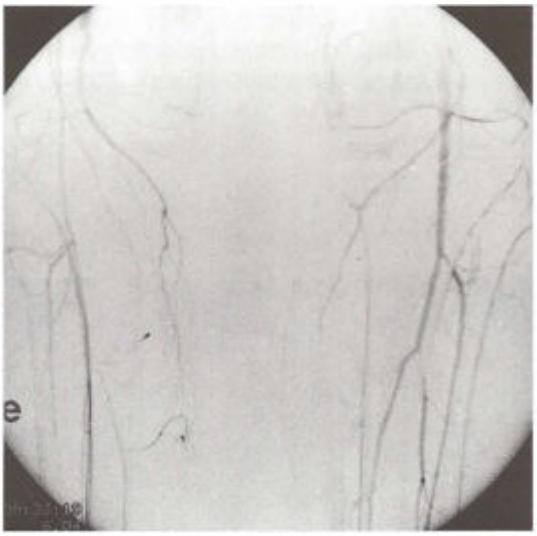

Abb. 25e

Eine ausreichende Darstellung distal gelegener Gefäßgebiete konnte erst durch eine Softwareanpassung möglich gemacht werden (ab dem 22. Patienten), so daß von diesem Zeitpunkt ab auch die Knie- und Unterschenkelregion diagnostisch darstellbar war (Abb. 26).

Abb. 26a

Abb. 26b

Abb. 26: Exemplarische Darstellung einer Becken-Bein-Angiographie nach Softwareanpassung bei einem 80jährigen Patienten mit pAVK Stadium IV, Diabetis mellitus und pripherer Neuropathie. Vorfußulcus seit 14 Tagen bestehend. In **(a)** Darstellung der Aorta im Abschnitt V, in **(b)** ist die Beckenachse das Zielgebiet, wobei ein zeitlich zu geringer Abstand zur ersten Serie zu einem Unterkuppelungsartefakt in der linksseitigen A. iliaca com. durch verbleibendes CO_2 führt. In Synopsis der einzelnen Serien läßt sich dieser Abschnitt beurteilen. In **(c, d, e)** sind die Oberschenkel- und Unterschenkelgefäße dargestellt.

Abb. 26c

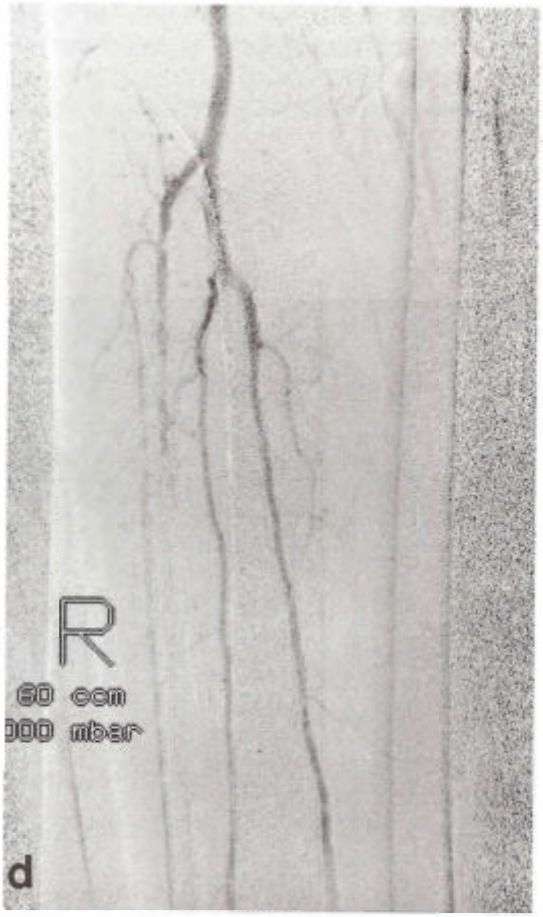

Abb. 26d

Abb. 26e

Exemplarisch seien die Patienten mit absoluten Kontraindikationen zur Gabe von jodiertem Kontrastmittel aufgeführt, bei denen die Darstellung der Becken-Bein-Strombahn mit CO_2 richtungsweisend für die Therapie war. So war beim ersten Patienten eine langstreckige Beckenarterienstenose Ursache für die pAVK Stadium IV (Abb. 27).

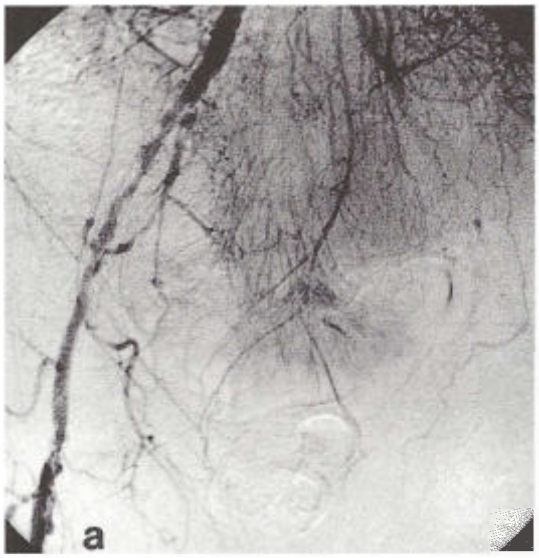

Abb. 27a

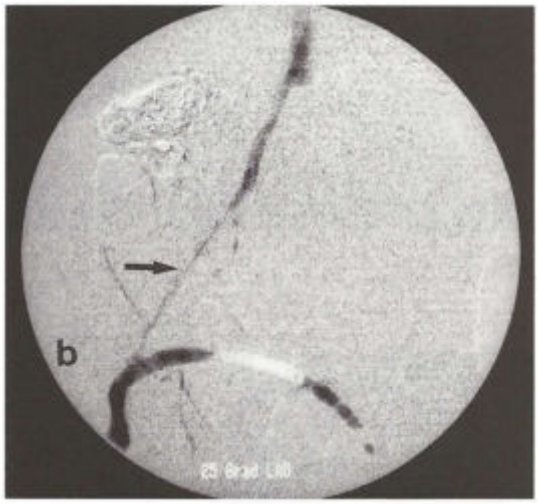

Abb. 27b

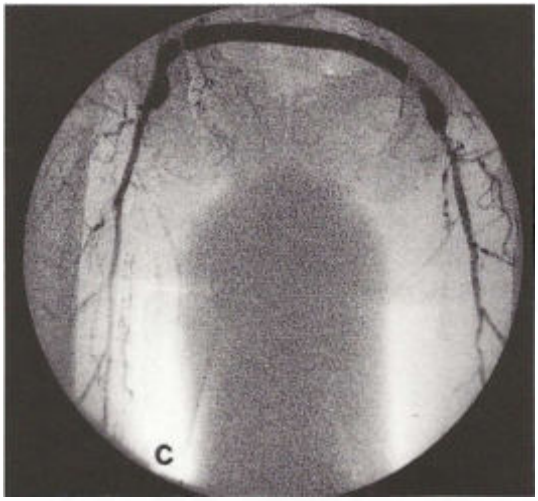

Abb. 27c

Abb. 27d

Abb. 27e

Abb. 27: CO_2-Angiographie vor Software-Umstellung und daher mit eingeschränkter Bildqualität. Patient mit einer pAVK IV (Fußulzerationen) beidseitig und schwerster Kontrastmittelreaktion in der Vorgeschichte. Darstellung der Beckenachse mit iodiertem Kontrastmittel vor einem Jahr **(a)** mit Verschluß der linken und langstreckiger Stenose der rechten A. iliaca. Nach Anfertigung dieser Serie Herz-Kreislauf-Versagen als KM-Reaktion des Patienten mit erfolgreicher Reanimation. In der Folgezeit wurde der Patient mit einer retrograden TEA rechts kombiniert mit einem extraanatomischen femoralis-femoralis-Bypass versorgt. In der CO_2-Angiographie nach erneutem Auftreten von Fußulzerationen zeigt sich eine Restenose der rechten Beckenachse **(b)** (Pfeil) bei offenem Bypass, der auf die A. femoralis profunda anastomosiert wurde **(c).** Die arteriellen Empfängersegmente der A. poplitea sind beidseitig erhalten **(d, e).**

Die zweite Patientin hatte ein Leriche-Syndrom, wobei die Beingefäße über die A. mesenterica inferior versorgt wurden. Bei der dritten Patientin lagen Verschlüsse der A. iliaca externa und der A. femoralis unter Einbeziehung der Femoralisgabel vor. Der erste Patient und die dritte Patientin konnten erfolgreich mittels einer retrograden Thrombendarteriektomie behandelt werden, die zweite Patientin wurde mit einer aorto-bifemoralen Y-Prothese weiterversorgt.

Weiter Beispiele für eine typische diagnostische CO_2-Angiographie sind den Abbildungen 28–35 zu entnehmen.

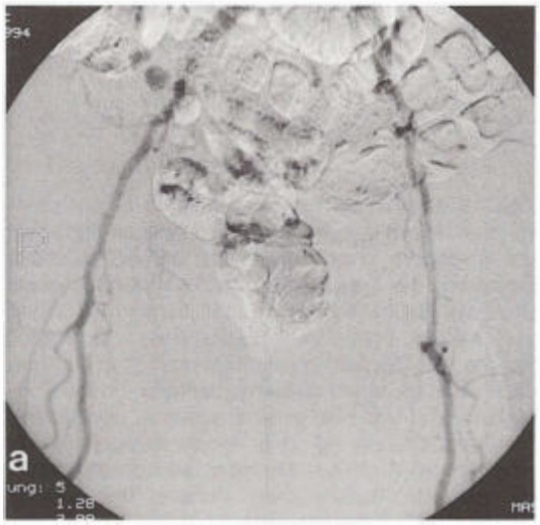

Abb. 28a

Abb. 28: Becken-Bein Angiographie bei einem Patienten mit Stadium IIb beidseits. Es liegt ein A. femoralis superficialis Abgangsverschluß beidseits vor **(a).** Über Kollateralen **(b)** wird die distale A. fem. sup. wieder aufgefüllt **(c).** Die nachgeschaltete Knie- und Unterschenkelstrombahn ist unauffällig **(d).**

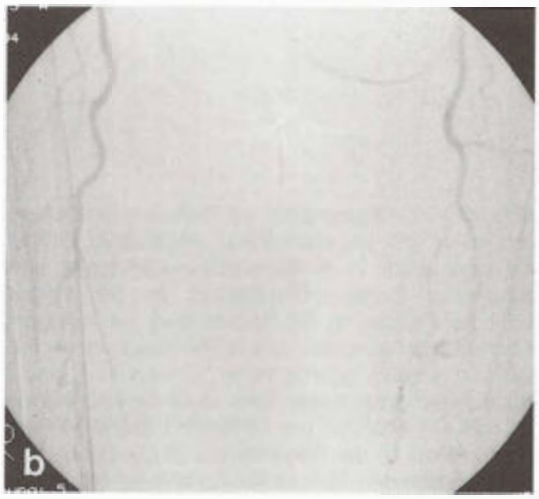

Abb. 28b

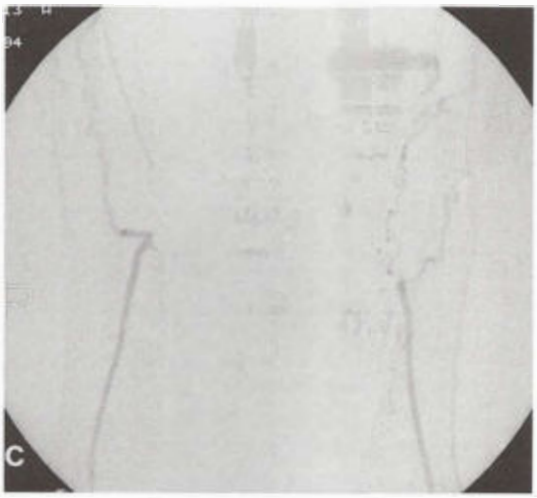

Abb. 28c

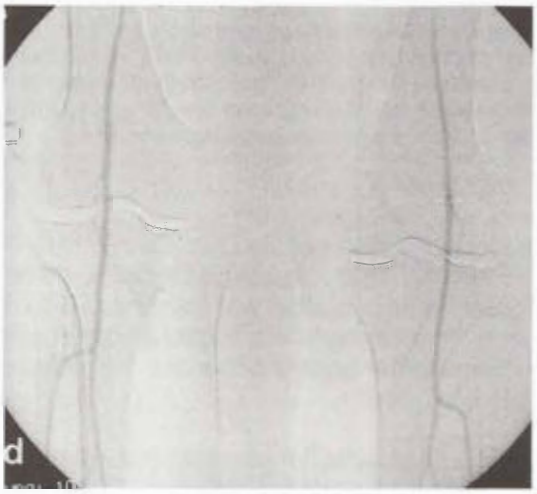

Abb. 28d

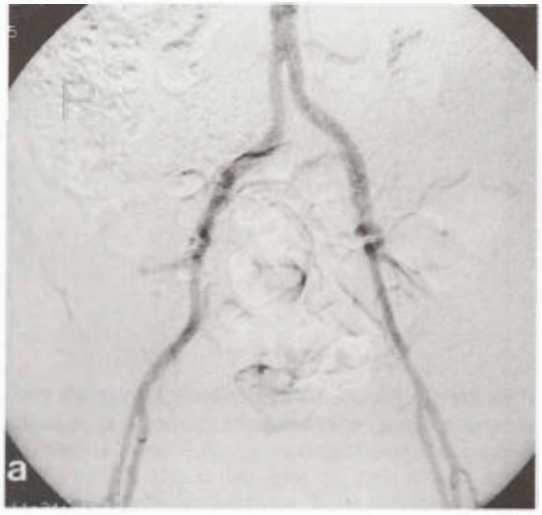

Abb. 29a

Abb. 29: Becken-Bein Angiographie bei einer Patientin mit Stadium III rechts. Auftreten einer akuten Klinik vor 4 Wochen ohne Arztbesuch. Danach spontane Besserung der Schmerzen im rechten Unterschenkel und Fuß. Verblieben ist eine Gehstreckenverkürzung auf wenige Meter mit zusätzlichen nächtlichen Schmerzen. Die Beckenachse **(a)** und Oberschenkelstrombahn **(b, c)** imponieren unauffällig. In der Knieregion findet sich eine verschlossene A. poplitea **(d).** Die Vergrößerung **(e)** zeigt einen atypisch hohen Abgang der A. tibialis posterior, sowie schmächtig rekanalisierte Gefäße zum Truncus tibio-fibularis (Pfeile). Der Befund korreliert mit einem rekanalisierten thromembolischen Verschluß.

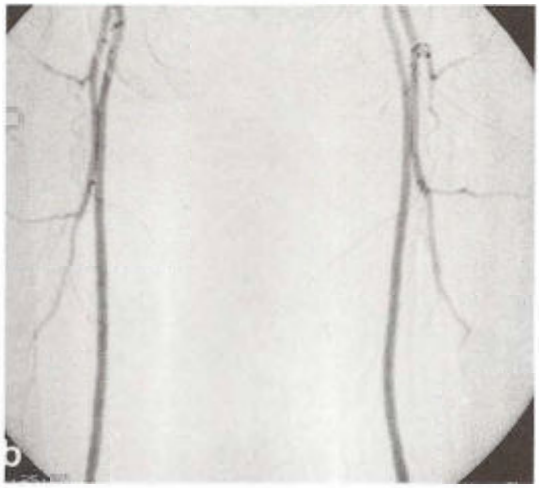

Abb. 29b

Abb. 29c

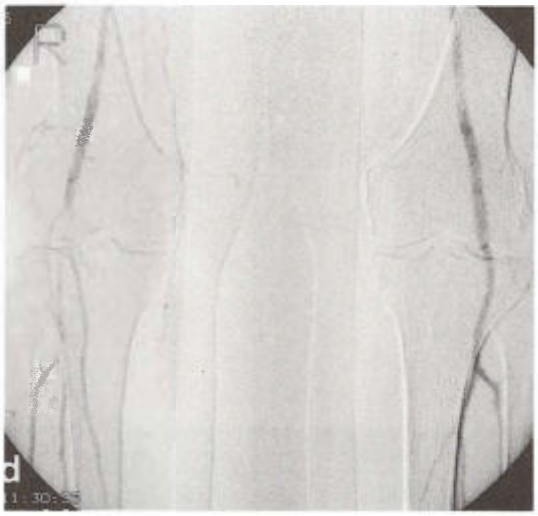

Abb. 29d

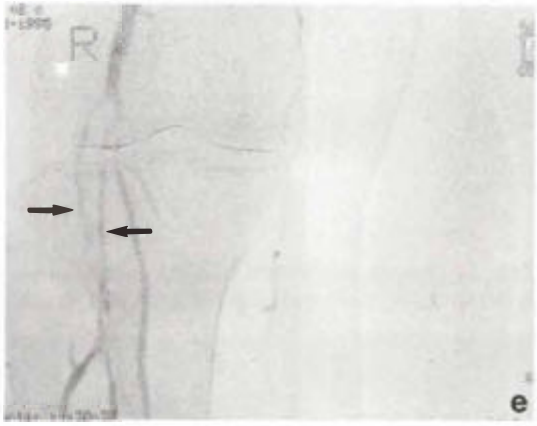

Abb. 29e

Abb. 30: Abgangsverschluß der linksseitigen A. fem. sup. bei pAVK Stadium IIb.

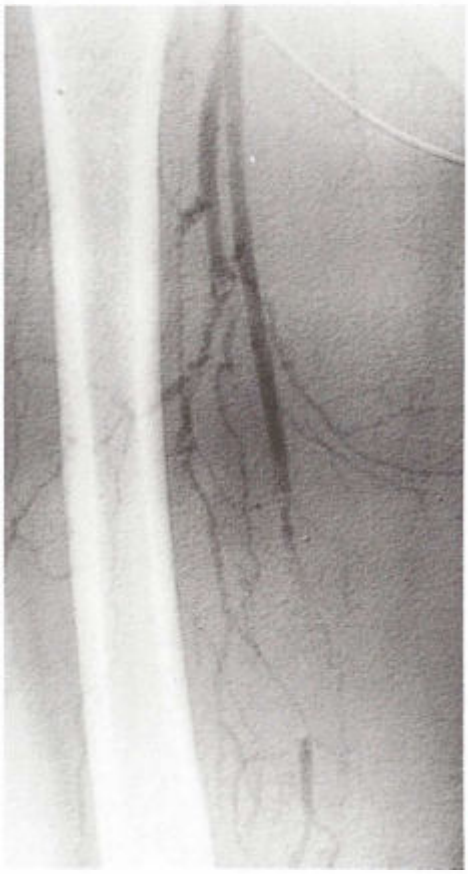

Abb. 31: Kurzstreckiger Verschluß der rechtsseitigen A. fem. sup. im mittleren Drittel bei pAVK Stadium IIb.

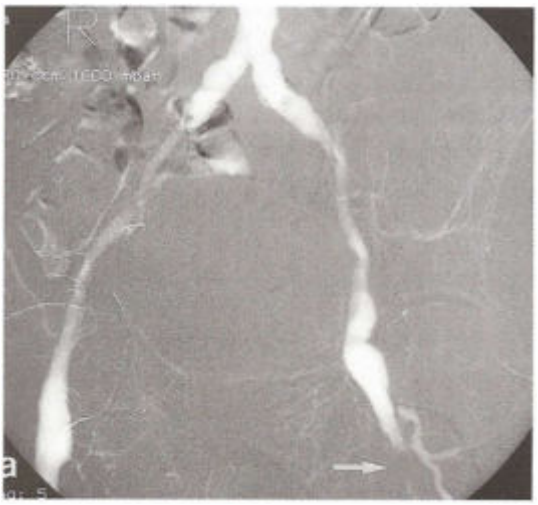

Abb. 32a

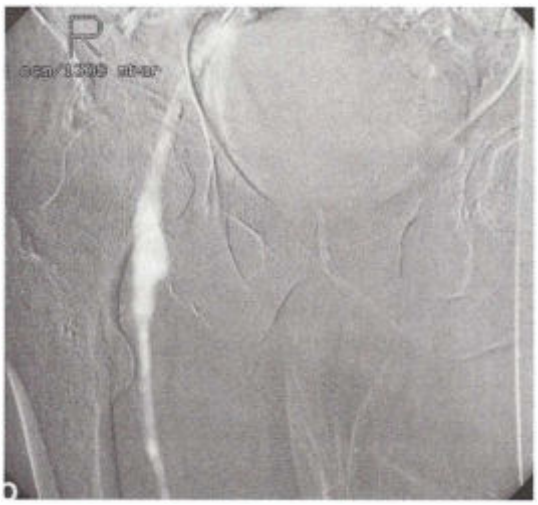

Abb. 32b

Abb. 32: Beckenachse **(a)** und rechter Oberschenkel **(b)** selektiv dargestellt bei dilatativer Arteriosklerose und Zustand nach femoro-poplitealem Bypass beidseits. Es finden sich Anastomosenaneurysmen, wobei der linke Bypass kurz hinter dem Abgang filiform eingeengt ist (Pfeil). Der rechte Bypass ist funktionstüchtig.

Abb 33: Hochgradige distale Anastomosenstenose eines femoro-poplitealen Bypass auf die distale A. poplitea anastomosiert. Die weiter distal gelegenen genuinen Gefäße sind nur andeutungweise erkennbar.

Abb. 34: Postoperativer Verschluß einer traumatisch verschlossenen und operativ rekonstruierten A. fem. sup. links. Der einliegende Redondrain ist mit dargestellt.

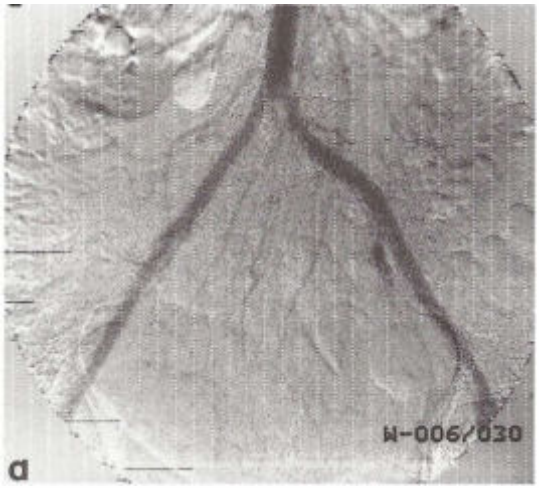

Abb. 35a

Abb. 35b

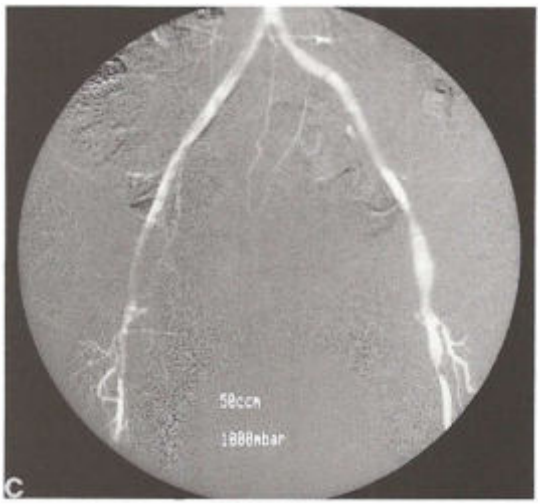

Abb. 35c

Abb. 35: Vergleich zwischen i.v.-DSA der Beckenstrombahn (auswärts angefertigt) mit iodiertem Kontrastmittel **(a),** zu einer arteriellen Darstellung ebenfalls mit iodiertem Kontrastmittel **(b)** und CO_2 **(c).** Die CO_2-Angiographie liegt in der Darstellung deutlich über der i.v.-DSA, kann aber die Brillianz des iodierten Kontrastmittels nicht erreichen. Die gewünschte Bildinformation ist jedoch voll erhalten.

Bei den 16 Patienten, die sich einer PTA unterzogen, wurden die Zwischenkontrollen während der Angioplastie mit CO_2 durchgeführt, so daß nur das Ausgangs- und Abschlußangiogramm mit KM, als etabliertem Standard, zusätzlich angefertigt wurden (Abb. 36, 37). Ausnahme war ein Patient mit distaler Embolisation während der PTA, bei dem durch diese Komplikation und daraus folgenden Interventionen bedingt 250 ml KM benötigt wurden (Abb. 38).

Abb. 36a

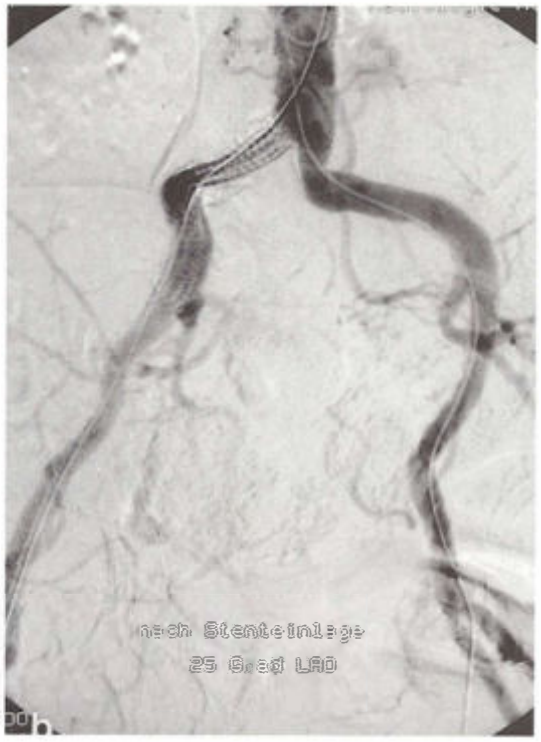

Abb. 36b

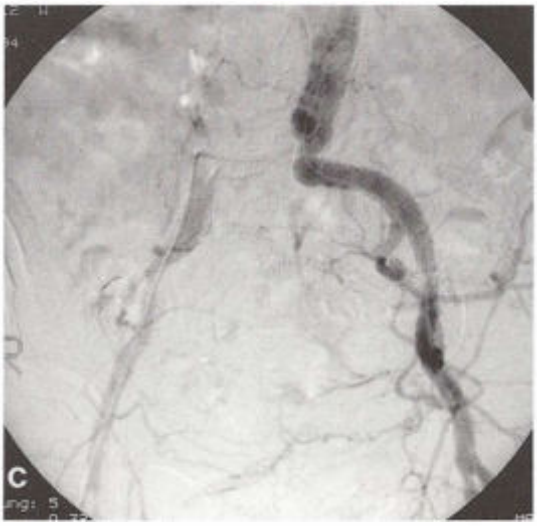

Abb. 36c

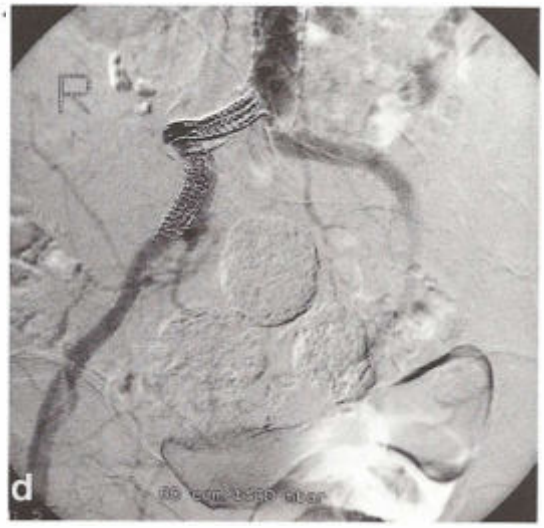

Abb. 36d

Abb. 36: Stentimplantation in der rechten A. iliaca com. bei hochgradigen Stenosen. Der Verschluß und das regelrecht durchströmte Lumen nach Gefäßwiedereröffnung sind mittels iodiertem Kontrastmittel **(a, b)** und CO_2-Angiographie **(c, d)** dokumentiert.

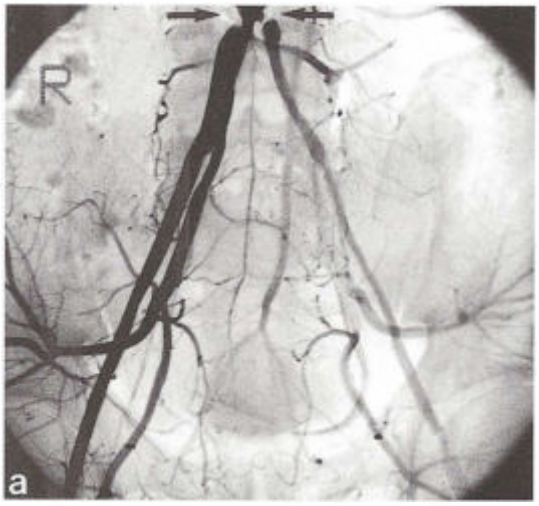

Abb. 37a

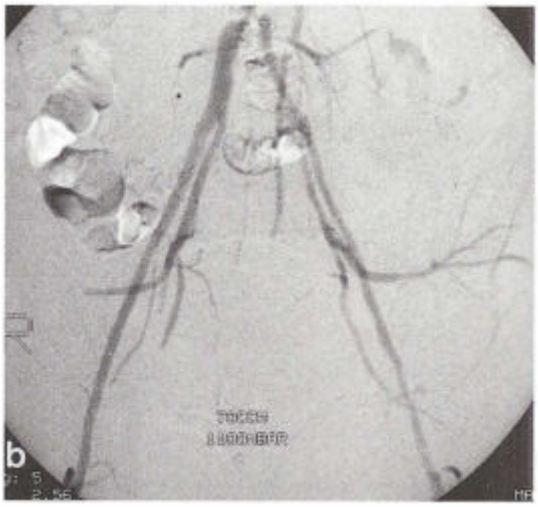

Abb. 37b

Abb. 37c

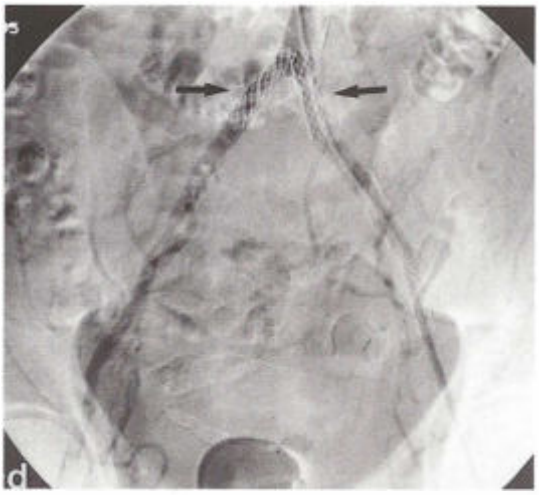

Abb. 37d

Abb. 37: Angiographie mit iodiertem Kontrastmittel **(a)** der Beckenstrombahn mit Darstellung von hochgradigen Abgangsstenosen der A. iliaca com. beidseits (Pfeile). Gleichartige Darstellung mittels CO_2-Angiographie **(b)**. Road-map Technik mit CO_2 **(c)** zur Rekanalisation. Die abschließende nichtsubtrahierte (!) Kontrolle **(d)** zeigt die implantierten Stents regelrecht das Gefäßlumen eröffnend (Pfeile). Auf eine abschließende iodierte Kontrastmittelgabe wurde verzichtet.

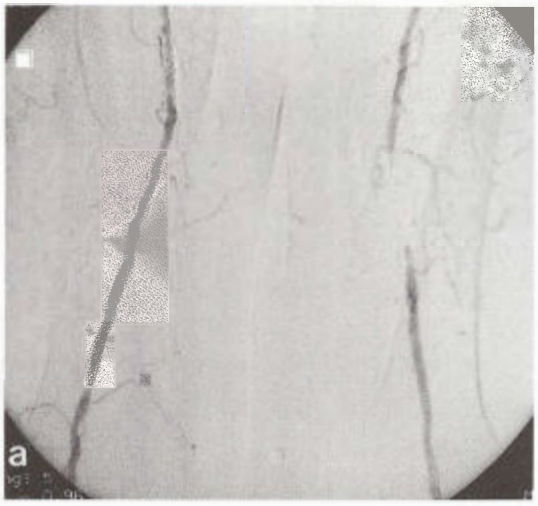

Abb. 38a

Abb. 38: Kurzstreckiger Verschluß der A. femoralis sup. mittels CO_2-Angiographie dokumentiert **(a).** Nach antegrader Punktion und mehrfacher PTA **(b)** findet sich ein Reverschluß durch eine ausgedehnte Intimadissektion. Nach Stentimplantation, wegen unzureichender Zwischenergebnisse überlappend implantiert **(c),** zeigt sich das Lumen regelrecht durchströmt **(d).** Der Unterschenkel zeigt ein regelrechtes Kaliber, kein Anhalt für distale Embolisation **(e, f).** Alle gezeigten Angiographien wurden mit CO_2 durchgeführt.

Abb. 38b



Abb. 38c

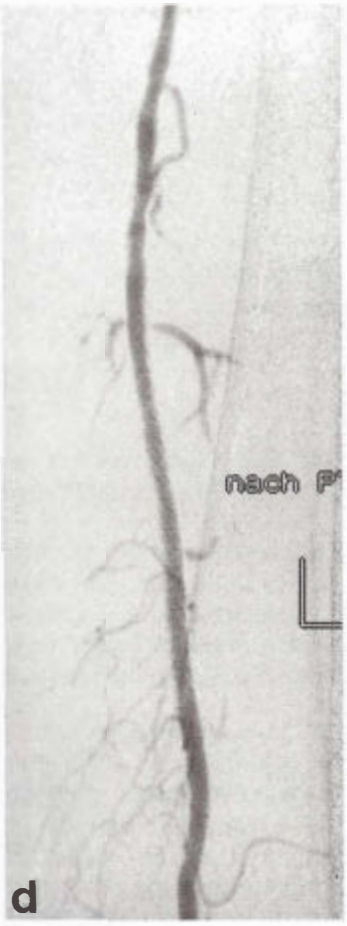

Abb. 38d

Abb. 39: Patientin mit unzureichendem Fluß im Hämodialyseshunt. Trotz mehrfacher operativer Revision der Shuntvene (Pfeil) trat keine Verbesserung des Flusses auf. Die CO_2-Angiographie weist als Ursache multiple Stenosen der A. radialis (offener Pfeil) nach.

Abb. 40: Patientin mit KM-Allergie und unzureichendem Fluß im Hämodialyseshunt des linken Unterarms. Die CO_2-Angiographie der Cimino-Fistel zeigt eine anastomosennahe venöse Stenose (Pfeil), eine zweite liegt in der Vene des mittleren Unterarmdrittels (offener Pfeil).

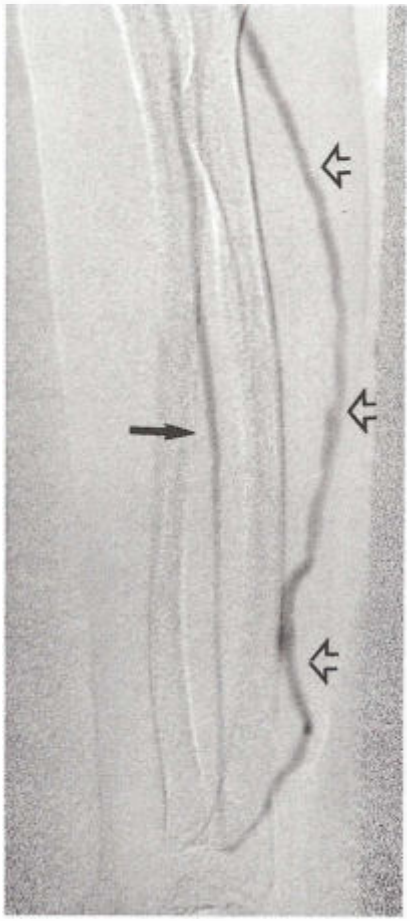

Abb. 41: Patient mit Punktionsproblemen bei der Dialyse. Die CO_2-Angiographie über die A. radialis (Pfeil) der Cimino-Fistel zeigt eine schmalkalibrige Shuntvene ohne Stenosen (offene Pfeile). Schwierigkeiten bei der Punktion erscheinen plausibel.

Abb. 42a

Abb. 42b

Abb. 42: Patientin mit erhöhtem Kreatininwert und V.a. Stenose der Transplantatnierenarterie in der Duplexsonographie. Die CO_2-Angiographie **(a)** und die KM-Serie **(b)** zeigen keine Stenose sondern nur eine spitze Abwinkelung des Gefäßes kurz nach der Anastomose.

Abb. 43a

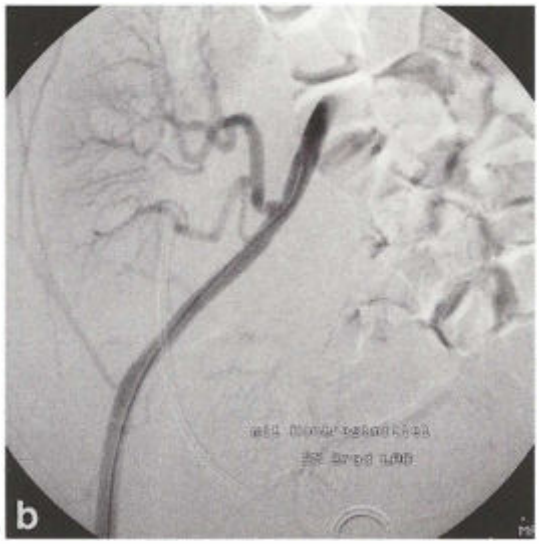

Abb. 43b

Abb. 43: Patient mit V.a. Knickstenose der postoperativen Transplantatnierenarterie in der Duplexsonographie. Die CO_2-Angiographie **(a)** und die KM-Serie **(b)** weisen diese nach.

Abb. 44a

Abb. 44b

Abb. 44: Patient mit Widerstanderhöhung der Transplantatnierenarterie in der Duplexsonographie. Die CO_2-Angiographie **(a)** in der Übersicht und vergrößert **(b)** zeigen eine nur mäßige Einengung des Nierenarterienabgangs.

10. Literatur

ALMÉN, T. — Contrast agent design: some aspects on the synthesis of water-soluble agents of flow osmolality. J. Theor. Biol. 24 (1969) 216–226

BARTLEY, O., B. LANTZ, P. NORDQVIST — Insufflation of CO_2 into a lower extremity – an alternative to amputation? Opuscula Medica, Rn 4 Bd. 17 (1972) 156–162

BEYER, H. K., R. KUKULIES, W. G. H. SCHMITT, B. SCHULZE — Nebeneffekte und Komplikationen nach Röntgenkontrastmittelgabe. Röntgenpraxis 40 (1987) 459–465

BERBERICH, J., S. HIRSCH — Die röntgenographische Darstellung der Arterien und Venen am lebenden Menschen. Klin. Wochenschr. 49 (1923) 2226–2228

BOHL, W. — Technische Strömungslehre. Vogel Buchverlag, Würzburg (1987)

BUNDES-GESUNDHEITS-AMT — Bekanntmachung des Bundesgesundheitsamtes an die Prüfstellen vom 27. 5. 1993; 215–43723-4/12

CARO, J. J., E. TRINDADE, M. McGREGOR — The risks of death and of severe nonfatal reactions with high- vs low-osmolality contrast media: a metanalalysis. AJR 156 (1969) 825–832

CLAUSS, W., U. SPECK — Pharmakologische Eigenschaften jodierter Röntgenkontrastmittel. In: P. E. Peters, E. Zeitler: Röngenkontrastmittel. Springer, Berlin (1991) 18–29

COFFEY, R., R. G. QUISLING, J. P. MICKLE, F. HAWKINS, W. B. BALLINGER — The cerebrovascular effects of intraarterial CO_2 in quantities required for diagnostic imaging. Radiology 151 (1984) 405–410

COTES, J. E. — Lung function. Blackwell, Oxford (1979)

CURRY, N. S., S. I. SCHABEL, C. T. REIHELD, W. D. HENRY, W. J. SACOVA — Fatal reactions to intravenous nonionic contrast material. Radiology 178 (1991) 361–362

DAVENPORT, H. W. — The ABC of Acid-base chemestry. The University of Chicago Press (1958)

DEININGER, H. K. — Die aktuelle Situation der radiologischen Gefäßdiagnostik. Radiologe 32 (1992) 139–148

DIN VDE 0750 Teil 1/05.82. — VDE-Verlag, Berlin (ohne Jahresangabe)

DIN 13090 Teil 2/08.84. — VDE-Verlag, Berlin (ohne Jahresangabe)

DIN 13090 Teil 2/03.89. — VDE-Verlag, Berlin (ohne Jahresangabe)

DIN 13098 Teil 1/12.87. — VDE-Verlag, Berlin (ohne Jahresangabe)

DIN 13098 Teil 2/11.88. — VDE-Verlag, Berlin (ohne Jahresangabe)

DOTTER, C. T., M. P. JUDKINS — Transluminal treatment of arteriosclerotic obstruction: describtion of a new technique und preliminary report of its application. Circulation 30 (1964) 645–670

E DIN VDE 0750 Teil 1/12.91. — VDE-Verlag, Berlin (ohne Jahresangabe)

E DIN VDE 0750 Teil 107/02.86. (Abschnitt 4.10). — VDE-Verlag, Berlin (ohne Jahresangabe)

EULER von, U. S., G. LILJESTRAND — Acta Physiol. Scand. 12 (1946) 301

FINK, U., A. HEUK, H. BERGER, M. PLEIER — Neuentwicklungen in der DSA-Technik. VASA 43 (Suppl.) (1994) 77

GIEGLING, D. — Kommentar zum DAB 10. 3. Lfg. K 26 (1994)

GLÖBEL, B., H. GLÖBEL — Die Schilddrüsenfunktion nach Applikation jodhaltiger Röntgenkontrastmittel. Springer, Berlin (1991) 70–75

GROSSE-BROCKHOFF, F., D. KOCH, F. LOOGEN, G. ROTTHOFF, H. VIETEN, K. H. WILLMAN — Kohlendioxid als Kontrastmittel für die Röntgendarstellung des Herzens und der Gefäße. RöFo 86 (1957) 285–291

GRÜNTZIG, A., H. HOPF — Perkutane Rekanalisation chronischer arterieller Verschlüsse mit einem neuen Dilatationskatheter: Modifikation der Dotter-Technik. DMW 99 (1974) 2510–2551

HARRIS, K. G., T. P. SMITH, A. H. CRAGG, J. H. LEMKE — Nephrotoxicity from contrast material in renal insufficiency: ionic versus nonionic agents. Radiology 179 (1991) 849–852

HARVARD, B. M., R. R. WHITE, J. F. WALSH — Experimental studies in acute retroperitoneal carbon dioxide insufflation. J. Urol. 8 (1959) 481–485

HASCHEK, E., O. T. LINDENTHAL — Ein Beitrag zur praktischen Verwertung der Photographie nach Röntgen. Wien. Klin. Wochenschr. 9 (1896) 63–64

HAUSEGGER, K. A., J. LAMMER, G. E. KLEIN, F. FLÜCKINGER, M. LAFER, E. PILGER, M. ASCHAUER — Perkutane Rekanalisation von Beinarterienverschlüssen – Fibrinolyse, PTA, Stents. RöFo 150 (1991) 550–555

HAWKINS, I. F. — Carbon dioxide digital subtraction arteriography. AJR 139 (1982) 9–24

HAWKINS, I. F., B. STORM, K. WEINGARTEN, J. OVERMEYER, K. K. MURRAY, C. MLADINICH — CO_2 DSA angiography: experience in over 700 patients. Radiology (Suppl.) 181 (1991) 340

HAWKINS, I. F., E. W. AKINS, J. M. SEEGER — Carbon dioxide (CO_2) as a contrast agent for angiography and angioscopy. In: S. S. Ahn, W. S. Moore: Endovascular surgery. W. B. Saunders, Philadelphia (1992) 473–480

HERRMANN, J., H. L. KRÜSKEMPER — Gefährdung von Patienten mit latenter und manifester Hyperthyreose durch jodhaltige Röntgenkontrastmittel und Medikamente. DMW 103 (1978) 1434–1443

HERRMANN, J., D. EMRICH, F. KEMPER, J. KÖBBERLING, R. C. PICKART, P. STUBBE — Jodexzeß und seine Auswirkungen. Gemeinsame Stellungnahme der Sektion Schilddrüse und der Kommission Hormontoxikologie der Deutschen Gesellschaft für Endokrinologie. DMW 109 (1984) 1077–1080

HESS, H., K. H. HARTMANN — Der Einfluß von intraarteriellen Gasinsufflationen auf den Blutstrom in den Extremitäten. Med. Klin. 54 (1959) 1493–1496

HESS, H. — Digitale Subtraktionsarteriographie mit Kohlendioxid: Eine Alternative zur Extremitätenarteriographie mit jodhaltigen Kontrastmitteln. RöFo 153 (1990) 233–238

HÖFFKEN, W., R. JUNGHANS, W. ZYLKA — Die Grundlagen der Pneumoradiographie des rechten Herzens mit Kohlendioxyd. RöFo 86 (1957) 292–301

JACOBAEUS, H. C. — Über Laparo- und Thorakoskopie. Beiträge zur Klinik der Tuberkulose. 25 (1912) 183–354

JAKUBASCHKE, O. — Grundlagen der Pneumatik. Krausskopf, Mainz (1978)

JOHANSSON, B., B. NILSSON — The pathophysiology of the blood-brain barrier dysfunction induced by severe hypercapnia and by epileptic brain activity. Acta Neuropath. 38 (1977) 153–158

KATAYAMA, H., K. YAMAGUCHI, T. KOZUKA, T. TAKASHIMA, P. SEEZ, K. MATSUURA — Adverse reactions to ionic and nonionic contrast media. A report from the japanese committee on the safety of contrast media. Radiology 175 (1990) 621–628

KATHOLI, R. E., G. J. TAYLOR, W. T. WOODS, K. E. WOMACK, C. R. KATHOLI, W. P. McCANN, H. W. MOSES, J. T. DOVE, F. L. MIKELL, R. C. WOODRUFF, B. D. MILLER, J. A. SCHNEIDER — Nephrotoxicity of nonionic low-osmolality versus ionic high-osmolality contrast media: a prospective double-blind randomized comparison in human beings. Radiology 186 (1993) 183–187

KLOESS, W., M. ZWAAN — Gasinjektor. Patentanmeldung Europäisches Patentamt vom 3. 12. 1993

KOKAS, F., Z. ZSEBÖK — Röntgendarstellung der Nebenniere und der Niere durch perirenale Lufteinblasung. RöFo 74 (1951) 218–225

KRASNY, R., J. P. HOLLMANN, R. W. GÜNTHER — Erste Erfahrungen mit CO_2 als gasförmiges Kontrastmittel in der DSA. RöFo 146 (1987) 450–454

KRASNY, R., J. BESGEN, H. BIRKENKAMP, K.-C. KLOSE, R. W. GÜNTHER — Arterielle DSA mit CO_2 als Kontrastmittel: Verbesserung der Bildqualität mit einem neuartigen Gasinjektor im Tierexperiment. RöFo 152 (1990) 425–429

KRASNY, R., J. BESGEN — Automatischer CO_2-Injektor für die Angiographie. In: R. W. Günther, H. P. Gockel: Jahrbuch der Radiologie 1992. Biermann-Verlag, Zülpich (1992) 183–189

KREMER, H., W. DOBRINSKI — Artefakte. In: Sonographische Diagnostik. Urban & Schwarzenberg, München (1994) 29–39

KUMMER-KLOESS, D., M. ZWAAN — Klinik und non-invasive Diagnostik. In: R.-M. Schütz, H.-P. Bruch, H.-D. Weiss: Rehabilitation des gefäßkranken Patienten. Carsten Tomkewicz-Verlag, Lübeck (1994) 24–37

LANDES, R. R., C. L. RANZOM — Presacral retroperitoneal pneumography utilizing carbon dioxide: further experiences and improved technique. J. Urol. 82 (1959) 670–673

LASSER, E. C. — Pretreatment with corticosteroids to prevent reactions to intravenous contrast material: overview and implications. AJR 150 (1988) 257–259

LERCHNER, P. — Grundlagen der 2-D- und M-Mode Echokardiographie. In: H. Kremer, W. Dobrinski: Sonographische Diagnostik. Urban & Schwarzenberg, München (1993) 319–332

LOREI, B. — Demonstration einiger seltener Röntgenbefunde. Verhandlungen der deutschen Röntgengesellschaft 8 (1912) 52

MAURER, H.-J. — Geschichtlicher Überblick über die Entwicklung jodierter Röntgenkontrastmittel. In: P. E. Peters, E. Zeitler: Röntgenkontrastmittel. Springer, Berlin (1991) 1–4

MAXFIELD, J. R., A. J. McILWAIN — Diagnostic value of pneumoperitoneum. Radiology 42 (1944) 346–355

McLELLAND, R., R. R. LANDES, C. L. RANZOM — Retroperitoneal pneumography: safe methode using carbon dioxide. Radiol. Clin. North America 3 (1965) 113–128

MILLER, F. J., D. E. MINEAU, P. R. KOEHLER, J. A. NELSON, P. D. LUERS, R. A. SHERRY, F. P. LAWRENCE, R. E. ANDERSON, R. A. KRUGER — Clinical intra-arterial digital subtraction imaging. Use of small volumes of iodinated contrast material or carbon dioxide. Radiology 148 (1983) 273–278

MOORE, R. M., C. W. BRASELTON — Injections of air and carbon dioxide into pulmonary vein. Ann. Surg. 112 (1940) 212–218

MOORE, R. D., E. P. STEINBERG, N. R. POWE, J. A. BRINKER, E. K. FISHMAN, S. GRAZIANO, R. GOPALAN — Nephrotoxicity of high-osmolality versus low-osmolality contrast media: randomized clinical trial. Radiology 182 (1992) 649–655

NYMAN, U., P. NILSSON, A. WESTERGREN — Pain and hemodynamic effects in aortofemoral angiography. Clinical comparison of iohexol, ioxaglate and metrizamide. Acta Radiol. Diagn. 23 (1982) 389

OPPENHEIMER, M. J., T. M. DURANT, H. M. STAUFFER, G. H. STEWART III, P. R. LYNCH, F. BARRERA — In vivo visualization of intracardiac structures with gaseous carbon dioxide. Am. J. Physiol. 186 (1956) 325–334

PARFREY, P. S., S. M. GRIFFITHS, B. J. BARRETT, M. D. PAUL, M. GENGE, J. WHITHERS, N. FARID, P. J. McMANAMON — Contrast material-induced renal failure in patients with diabetes mellitus, renal insufficiency, or both. N. Engl. J. Med. 320 (1989) 143–149

PAUL, R. E., T. M. DURANT, M. J. OPPENHEIMER, H. M. STAUFFER — Intravenous carbon dioxide for intracardiac gas contrast in the roentgen diagnosis of pericardial effusion and thickening. AJR 78 (1957) 224–225

PHILLIPS, J. H., G. E. BURCH, R. HELLINGER — The use of intracardiac carbon dioxide in the diagnosis of pericardial disease. Am. Heart J. 61 (1961) 748–755

QUENSEL, S., Å. CARLSSON — Ventile und Sensoren. Atlas Copco Deutschland (Hrsg.): Pneumatik-Kompendium. VDI-Verlag, Düsseldorf (1974) 154–161

RULAND, W. O., B. BUCHHOLZ — Der Duplex-Scan zur nichtinvasiven Ergebniskontrolle in der Gefäßchirurgie. In: W. O. Ruland: Dopplersonographische Diagnostik. Deutscher Ärzte-Verlag, Köln (1993) 227–231

SCATLIFF, J. H., A. J. KUMMER, A. H. JANZEN — The diagnosis of pericardial effusion with intracardiac carbon dioxide. Radiology 73 (1959) 871–883

SCHMITZ-RODE, T., G. ALZEN, R. W. GÜNTHER, H. POTT — CO_2 spray mini-injector for digital subtraction angiography versus PC-controlled injection system: experiments in dogs. CVIR 16 (1993) 297–302

SCHRÄDER, R., P. GEIGLE, M. LEMPERLE, H. FISCHER, G. KOBER, M. KALTENBACH
Veränderungen des Blut- und Plasmavolumens während einer diagnostischen Angiokardiographie.
DMW 116 (1991) 1937–1942

SELDINGER, S. I.
Catheter replacement of needle in percutaneous arteriography.
Acta Radiol. 39 (1953) 368–376

SHEHADI, W. H., G. TONIOLO
Adverse reactions of contrast media.
Radiology 137 (1980) 299–302

SILBERNAGL, S., A. DESPOPOULOS
Taschenatlas der Physiologie.
Thieme, Stuttgart (1979)

STAUFFER, H. M., T. M. DURANT, M. J. OPPENHEIMER
Gas embolism.
Radiology 66 (1956) 686–692

STEINBERG, I., H. V. von GAL, N. FINBY
Roentgen diagnosis of pericardial effusion. New angiocardiography observations.
AJR 79 (1958) 321–332

STEVENS, M. G., J. J. McCORT
Abdominal pneumoperitoneography.
Radiology 83 (1964) 480–485

STRUNCK, H., H. SCHILD, M. A. MORTASAWI
Arteriell-interventionelle Eingriffe unter Benutzung von Kohlendioxid (CO_2) als Kontrastmittel.
RöFo 157 (1992) 599–600

TESCHENDORF, W.
Über die Verwendung schnell resorbierbarer Gase in der Röntgendiagnostik.
Acta Radiol. 36 (1951) 297–304

THEWS, G.
Atemgastransport und Säuren-Basen-Status des Blutes. In: R. F. Schmidt, G. Thews: Physiologie des Menschen.
Springer, Berlin (1980) 538–557

TUENGERTAL, S.
Einführung in die Problematik der RöKM-Nebenwirkungen. In: H. E. Riemann, J. Kollath, O. Rienhoff: Digitale Radiographie.
Schnetztor-Verlag, Konstanz (1991) 254–263

WALLINGFORD, V. H., H. G. DECKER, M. KRUTY
X-ray contrast media. I. Iodinated acetylaminobenzoic acids.
J. Amer. Chem. Soc. 74 (1952) 365–368

WALLINGFORD, V. H.
3-carboxylic-acetylamino-2-4-6 trijodobenoic acid and the ethyl ester and nontoxic salts.
US patent 2 (1952) 611–786

WEAVER, F. A., M. J. PENTECOST, A. E. YELLIN, S. DAVIS, E. FINCK, G. TEITELBAUM
Clinical applications of carbon dioxide/digital subtraction arteriography.
J. Vasc. Surg. 13 (1991) 266–273

WEBER, E.
Über die Bedeutung der Einführung von Sauerstoff respektive Luft in die Bauchhöhle für die experimentelle und diagnostische Röntgenologie.
RöFo 20 (1913) 453–455

YAMAGUCHI, K., H. KATAYAMA, T. TAKASHIMA, T. KOZUKA, P. SEEZ, K. MATSUURA
Prediction of severe adverse reactions to ionic and nonionic contrast media in japan: evaluation of pretesting. A report from the japanese committee on the safety contrast media.
Radiology 178 (1991) 363–367

ZWAAN, M., H.-D. WEISS
Diagnostische und therapeutische Angiographie.
Geriatrie Praxis 4 (1992) 56–65

ZWAAN, M., D. KUMMER-KLOESS, H.-D. WEISS, J. LINK, E. RINAST
CO_2-DSA mittels eines PC-gesteuerten Injektors.
RöFo 157 (1992) 314

ZWAAN, M., W. KLOESS
Gebrauchsmusteranmeldung beim Deutschen Patentamt zum Gegenstand Gasinjektor.
AZ G 92 16 558.2 vom 2. 12. 1992

ZWAAN, M., D. KUMMER-KLOESS, H.-D. WEISS, J. LINK, R.-M. SCHÜTZ
Kohlendioxid als Spülmedium für die perkutane Angioskopie.
Bilddiagnostik 60 (1993) 219–224

ZWAAN, M., D. KUMMER-KLOESS, E. RINAST
Invasive Diagnostik und neue Techniken. In: R.-M. Schütz, H.-P. Bruch, H.-D. Weiss: Rehabilitation des gefäßkranken Patienten.
Carsten Tomkewicz-Verlag, Lübeck (1994) 38–41

ZWAAN, M., D. KUMMER-KLOESS, H.-D. WEISS, J. LINK, R.-M. SCHÜTZ
DSA mit maschinell injiziertem Kohlendioxid. Tierexperimentelle Ergebnisse.
RöFo 161 (1994) 75–80

ZWAAN, M., D. KUMMER-KLOESS, H.-D. WEISS, R.-M. SCHÜTZ, E. RINAST, J. LINK
Angiography and angioscopy with injector-applied carbon dioxide.
Europ. Radiol. 4 (1994) 389–394

11. Verzeichnis der verwendeten Abkürzungen

A_1	Öffnungsfläche in $m^2 = p/4 \cdot D^2$ = Eintrittsquerschnitt
bl	Blut
BTPS	Körpertemperatur, Umgebungsdruck, Wasserdampf gesättigt
C	Konzentration
CO_2	Kohlendioxid
D	Gasdiffusion
DSA	digitale Subtraktionsangiographie
F	French = Charriere = $^1/_3$ mm
I_0	einfallende Lichtintensität
I_1	durchgelassene Lichtintensität
K´	Gleichgewichtskonstante zwischen einer Säure und ihren dissoziierten Bestandteilen
KM	Kontrastmittel
kV	Kilovolt = angelegte Röhrenspannung
l	Länge
m	Masse
m	Ausflußkoeffizient = Faktor
M´	Massenstrom
mAs	Milliamperesekunde = Röhrenleistung
Med GV	Medizinische Geräteverordnung
$n°_{CO2}$	CO_2-Transport
n_i	Gasmenge (Stoffmenge i in mmol)
p	Druck
pAVK	periphere arterielle Verschlußkrankheit
P_B	Barometerdruck
pCO_2	Partialvolumen von Kohlendioxid
p(i)	Behälterdruck/Generatordruck in Pa
PTA	perkutane transluminale Angioplastie
S	Schwärzung
STPD	Standardtemperatur und -druck, trocken
V´	Volumenstrom
V°	Ventilation
V_i	Gasvolumen in Substanz $_i$ (l_{BTPS}/min.)
w	Stromdichte
y	Ausflußfunktion = Faktor
Δ	Flüssigkeitsschicht
α	Proportionalitätsfaktor (Bunsenscher Löslichkeitseffizient) ($l \cdot l^{-1} \cdot atm^{-1}$)
β	Kapazitätskoeffizienten ($mmol \cdot l^{-1} \cdot kPa^{-1}$)
ρ	Gasdichte
$\rho(i)$	Dichte des Gases im Behälter/Generator in kg/m^3 = Faktor
τ	Körpertemperatur (37 °C)

Danksagung

Ich habe für die Anfertigung dieser Arbeit folgenden Personen zu danken:

Prof. Dr. H.-D. Weiss, Dr. H.-H. Abel, K. Draude, PD Dr. V. Fiedler, Dr. A. Grewe, Dr. M. Hess, H. Honsack, Dr. C. Kagel, Dr. U. Kehler, Dipl.-Ing. W. Kloess, Dr. D. Kummer-Kloess, Dr. J. Link, Dr. H. Lorch, Dr. N. Marienhoff, Dr. U. Missler, Dr. G. Novak, PD Dr. E. Rinast, Dr. R. Schwachenwald, M. Schumacher, Prof. Dr. R.-M. Schütz

6706273